Doenças pleuro-pulmonares do asbesto
- uma revisão pictórica -

Antunes, Célia; Magalhães, Mafalda; Rodrigues, Lara; Cruz, Fernanda; Caseiro- Alves, Filipe
Clínica Universitária de Radiologia- Hospitais da Universidade de Coimbra

INTRODUÇÃO

A utilização do asbesto na construção civil foi proibida na década de 70, por se ter reconhecido o seu efeito nocivo na Saúde Pública. Contudo, a exposição no passado a esta fibra mineral continua a ter consequências graves, por ser responsável pelo desenvolvimento de várias doenças pleuro-pulmonares benignas e malignas, cuja tradução clínica e radiológica ocorre apenas após um longo periódo de latência. A Radiografia (Rx) e Tomografia Computorizada (TC) torácicas tornaram –se uma ferramenta muito útil no diagnóstico e seguimento desta condição, já que as suas manifestações clínicas são inespecíficas.

PATOLOGIA PLEURAL

Derrame pleural

- Achado imagiológico mais precoce
- Período de latência : 10 A
- Dependente do grau de exposição
- Geralmente assintomático, podendo por vezes causar toracalgia do tipo pleurítica.
- Evolução: - resolução espontânea dentro de 3-4 meses
  - espessamento pleural difuso
  - persistência ou recidiva do derrame
- Rx: opacidade em toalha homogénea e com limite superior côncavo (linha de Damoiseau)
- TC: acumulação de líquido nas porções dependentes da cavidade pleural.

Espessamento pleural

Focal = Placas pleurais

- Achado imagiológico mais comum
- Marcador da exposição ao asbesto
- Tempo de latência : 20-30 A
- Origem na pleura parietal, poupando deste modo as cisuras.
- Envolvimento bilateral, numa extensão < 4 costelas.
- Atingimento frequente da pleura diafragmática e mediastínica
- Evolução: Calcificação

Difuso

- Alteração pleural menos comum e inespecífica
- Origem na pleural visceral, com acometimento das cisuras
- Envolvimento uni ou bilateral (≥ 8 cm de extensão cranio-caudal; ≥5cm de extensão antero-posterior; ≥3mm de espessura)
- 2º a derrame pleural prévio, fusão de placas pleurais ou extensão da fibrose pulmonar
- Calcificação rara
- Predispõe ao desenvolvimento de atelectasia redonda

Fig.1: **Placas pleurais.** (a): Rx tórax PA - Múltiplas placas pleurais bilaterais com densidade cálcica, projectadas nos andares superiores e médios e envolvendo a pleura diafragmática esquerda. (b) TC torácica em janela de tecidos moles – placas pleurais calcificadas bilaterais, em localização paravertebral e na vertente anterior da parede torácica.
Fig.2: **Espessamento pleural difuso.** (a): Rx tórax PA – Espessamento pleural difuso bilateral, com densidade cálcica, a nível da pleural costal lateral e diaframática esquerda, com obliteração do seio costofrénico homolateral. (b) TC torácica em janela de tecidos moles – espessamento difuso e calcificado da pleura costal antero-lateral, bilateralmente.

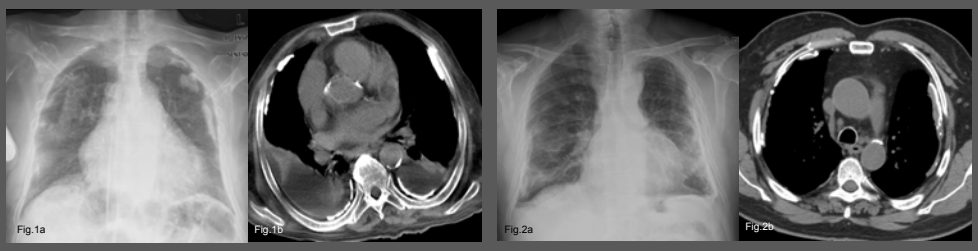

Mesotelioma Maligno

- Tumor primitivo da pleura mais comum
- Origem em qualquer um dos folhetos pleurais, com extensão cisural
- Período de latência : 30-40 A
- Não dependente do grau de exposição
- Toracalgia, dispneia e perda ponderal.
- Evolução: - Encarceramento pulmonar
  - Metastização à distância (pulmão, fígado, rins e SR)
  - Tempo de sobrevida baixa (1 ano após o diagnóstico)
- Rx: Espessamento pleural unilateral, do tipo nodular ou massa "plaque-like", associado a derrame pleural e perda de volume do pulmão homolateral. Nódulos pulmonares contralaterais (metástases) em casos avançados.
- TC: Espessamento lobulado ou regular da pleura, de forma circunferencial e com extensão cisural, condicionando encarceramento pulmonar e retracção do hemitórax envolvido. Eventual invasão do mediastino e metástases pulmonares contralaterais.

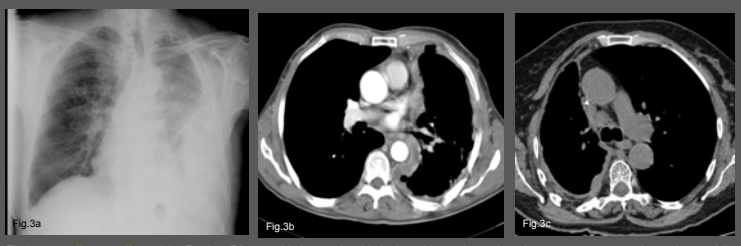

Fig.3: **Mesotelioma maligno.** (a) – Rx tórax PA – opacidade com densidade de tecidos moles projectada na vertente externa dos andares médio e inferior do pulmão esquerdo, com ângulos de implantação obtusos – massa pleural "plaque –like". Há retracção do hemitórax e espessamento pleural ipsilaterais. (b) e (c) TC torácica em janela de tecidos moles, com e sem CIV, respectivamente – (b) espessamento pleural circunferencial e lobulado à esquerda, com realce heterogéneo e condicionando encarceramento do pulmão adjacente e invasão da gordura mediastínica. (c) Espessamento pleural circunferencial à direita, com perda marcada do volume pulmonar homolateral e desvio ipsilateral do mediastino.

PATOLOGIA PARENQUIMATOSA

Atelectasia redonda

- Consiste no colapso parcial e periférico do pulmão, consequente a patologia pleural.
- Assintomática
- Evolução: estabilidade morfológica e dimensional
- TC: opacidade pulmonar arredondada, homogénea e com base pleural , localizada preferencialmente nas porções postero-mediais dos lobos inferiores e associada a derrame/espessamento pleural. O **sinal da cauda de cometa** é patognomónico – distorção e aproximação das estruturas bronco-vasculares desde a margem da lesão até ao hilo.

Asbestose

- Fibrose pulmonar intersticial difusa, semelhante à FPI ou NSIP
- Dependente do grau de exposição
- Tempo de latência: 20 A
- Afecta inicialmente as porções posteriores dos lobos inferiores, progredindo para a língula e lobo médio e finalmente para os lobos superiores.

Carcinoma broncogénico

- Principal causa de morte por exposição ao asbesto
- O risco de desenvolvimento de neoplasia pulmonar é 10 x > em relação à população não exposta e depende do grau de exposição
- Efeito sinérgico com o tabaco (risco > 50x)
- Tempo de latência: 20 – 30 A
- Nos estudos imagiológicos, a *corona radiata*, o sinal da cauda pleural e do S de Golden são muitos sugestivos de lesão pulmonar maligna.

Fig.4: **Atelectasia redonda**: (a) Rx tórax PA – espessamento pleural difuso bilateral e placa calcificada na pleura diafragmática direita. Há opacidade de tecidos moles arredondada projectada na sombra cardíaca e andar inferior esquerdo do pulmão esquerdo (seta). (b) TC torácica em janela de pulmão – massa pulmonar ovalada e periférica , com base pleural, associada a perda de volume do lobo inferior esquerdo e distorção das estruturas bronco- vasculares adjacentes – sinal da cauda de cometa (seta). Espessamento pleural bilateral e opacidades em banda nos lobos médio e inferior direitos, sugerindo asbestose incipiente.
Fig.5: **Asbestose**: (a) Rx tórax PA - opacidades reticulo-nodulares difusas e padrão em "favo de mel" bilateralmente. Indefinição dos contornos da silhueta cardíaca. (b e c) TC torácica em janela de pulmão – (b) espessamento pleural difuso bilateral , áreas em vidro despolido e opacidades em banda estendendo-se desde a superfície pleural em direcção ao parênquima pulmonar no lobo superior esquerdo (c) distorção arquitectural, com opacidades reticulares e bronquiectasias de tracção no lobo médio e língula. Imagens quísticas subpleurais - padrão em favo incipiente.

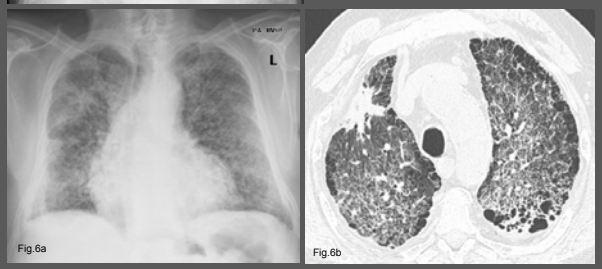

Fig.6 – Adenocarcinoma do pulmão no contexto de asbestose. Rx tórax PA (a) e TC torácica em janela de pulmão (b) - opacidades reticulo-nodulares, áreas em vidro despolido e padrão em "favo de mel" bilateralmente, compatível com asbestose avançada. Identifca-se opacidade nodular com contornos espiculados (*corona radiata*) no lobo superior direito, em sede periférica, correspondendo a lesão neoplásica.

CONCLUSÕES

Apesar dos achados imagiológicos serem pouco específicos, a sua correlação com a história clínica aumenta a acuidade diagnóstica. As placas pleurais são consideradas o principal marcador imagiológico de exposição ao asbesto. Enquanto que a Radiografia Torácica permite fazer o seguimento do doente, de modo a avaliar a evolução da doença pleuro-pulmonar associada ao asbesto, a TC torácica tem como principal vantagem a detecção precoce e caracterização da fibrose pulmonar e de lesões neoplásicas.